Aus dem Pathologischen Institut des Krankenhauses München-Schwabing.
Direktor: Prof. Dr. L. Singer.

Beiträge zu den Mißbildungen des Herzens.

Inaugural-Dissertation

zur Erlangung der medizinischen Doktorwürde
der hohen medizinischen Fakultät der
Ludwigs-Maximilians-Universität zu München

vorgelegt von

Heinrich Weinzierl

Assistenzarzt am Krankenhaus in Wangen (Allgäu).

Druck von Michael Laßleben, Kallmünz.

Referent: Prof. Dr. Singer.

Tag der mündlichen Prüfung: 19. 6. 1939.

R. UNIV.
BIBLIOTHEEK
LEIDEN

Meinem lieben Vater in Dankbarkeit gewidmet.

Meinem lieben Vater in Dankbarkeit gewidmet.

Beiträge zu den Mißbildungen des Herzens.

Es lassen sich typische Formen von Herzmißbildungen aufstellen und diese Tatsache kann nur so erklärt werden, daß geradezu gesetzmäßig aus inneren Ursachen Abweichungen der normalen Entwicklung vorkommen. Äußere Beeinflussungen müßten die Variationsbreite der entstehenden Entwicklungsstörungen so enorm vergrößern, daß wir kaum mehr diese typischen Formen unterscheiden könnten. Endogene Faktoren sind es also, die zu den typischen Hemmungs- und Fehlbildungen führen. Dabei müssen die Momente, die eine Fehlbildung am Herzen verursachen, nicht im Herz selbst gelegen sein Wir wissen, daß die in den ersten Stadien der Eifurchung vorkommenden Störungen der Gesamtentwicklung bestimmte Formen der gestörten Herzentwicklung nach sich ziehen können. Daß verschiedene Mißbildungen in ein und demselben Organismus vorkommen können, ist von zahlreichen Autoren beschrieben worden. Es sind sehr viele Fälle bekannt, die neben den Herzmißbildungen auch noch gleichzeitig andere Fehlbildungen aufweisen, sodaß sie zweifellos nur aus einer fehlerhaften Keimanlage hervorgehen konnten.

Nach Vierordt findet man schätzungsweise wenigstens in 10% aller Fälle von Herzmißbildungen Kombinationen mit Mißbildungen anderer Organe, sodaß man in diesem Zusammentreffen einen deutlichen Hinweis auf die Genese aus inneren Ursachen erhält. Vierordt ist es auch, der darauf hinweist, daß es keineswegs selten ist, daß Herzmißbildungen entweder isoliert oder kombiniert in bestimmten Familien gehäuft auftreten.

Bei den Fällen, die im Nachstehenden beschrieben werden, ließ sich leider in dieser Richtung kein Anhaltspunkt finden. Es muß aber betont werden, daß zur Zeit noch keine zuverlässigen Unterlagen vorhanden sind, um solche Prüfungen erfolgreich anstellen zu können. Die Unterlagen, die sich nur auf die Aussagen der Angehörigen stützen, sind zum großen Teil nur mit Vorsicht zu verwenden.

Es werden im Folgenden drei Fälle von Herzmißbildungen beschrieben, die aus dem Sektionsmaterial des Pathologischen Institutes des Krankenhauses München-Schwabing stammen.

Für die Einteilung der Herzmißbildungen muß es — wie Herxheimer hervorhebt — als Ideal gelten, die Zeit ihrer Entstehung, ihre teratogenetische Terminationsperiode zugrunde zu legen. Die Einteilung nach diesem Prinzip stößt aber auf große Schwierigkeiten, da man bei den äußerst verwickelten Verhältnissen häufig

nicht weiß, welche Störung die primäre gewesen ist. Es bleibt daher nichts anderes übrig, als die Terminationsperioden ziemlich weit zu fassen. Die Fälle, die beschrieben werden, sollen eine Einordnung erfahren und zwar ist hierfür die teratogenetische Terminationsperiode ausschlaggebend.

Ebenso wie die Literatur auf diesem Gebiete sehr umfangreich ist, so bestehen auch mannigfaltige Einteilungen, die aber doch von den verschiedenen Autoren zumeist in ähnlicher Form vorgenommen worden sind.

Bei der normalen Entwicklung des Herzens können wir im Wesentlichen drei Phasen unterscheiden:

1. Die Phase der Anlage des Herzschlauches und seiner Krümmung.
2. Die Phase des Auftretens der Septen.
3. Die (zum Teil seitlich mit der vorigen zusammenfallende) Phase der weiteren Ausgestaltung.

Die Einteilung nach diesen wichtigsten Entwicklungsstadien finden wir in dem Pathologie-Handbuch von Henke-Lubarsch. Wir werden aber in den meisten Fällen von Herzmißbildungen sehen, daß sich die Herzfehler bis in die erste Entwicklungsperiode genetisch zurückdatieren lassen.

Trotzdem aber erscheint es zweckmäßig, das hervorstechendste Merkmal, das den Herzfehler zum Typus stempelt, der Zurechnung zu einer der drei Phasen zugrunde zu legen. Die Einteilung nach Henke-Lubarsch soll auch bei den nachstehend beschriebenen Fällen beachtet werden.

Fall 1: N. Heinrich.

Die am 19. 6. 36 im Pathologischen Institut des Krankenhauses München-Schwabing vorgenommene Sektion des acht Tage alten Knaben ergab Folgendes:

Zunächst sei ein kurzer Auszug aus der Krankengeschichte wiedergegeben: Familienanamnese o.B. Schwangerschaft o.B. Die Geburt dauerte ein bis zwei Stunden. Es soll ein Hydramnion und eine auffallend kurze Nabelschnur bestanden haben. Das Kind war von Geburt an asphyktisch. Es konnte nie richtig schreien. Besonders das Trinken brachte schwere asphyktische Anfälle zur Auslösung. Leichte Zyanose und ein starker Ikterus waren beständig vorhanden. Die Atmung war dyspnoisch. Die Herztöne waren leise, an der Herzspitze wurde ein systolisches Geräusch festgestellt. Über der Lunge waren vereinzelt Rasselgeräusche feststellbar. Die Röntgenaufnahme des Thorax ergab eine Verschattung des linken Oberlappens und eine Verkleinerung des Herzschattens. Zunehmend trat Knisterrasseln und Dyspnoe ein. In einem asphyktischen Anfall erfolgte der Exitus. Klinische Diagnose: Geburtstrauma, Pneumonie.

Kurzer Sektionsbericht:

Leiche eines acht Tage alten, männlichen Kindes in ziemlich kachektischem Zustand. Haut bläulich trocken. Nabelgefäße noch durchgängig. Leber überragt den Rippenbogen. Der Darm ist leer. Der Dickdarm ist eng. Brustsitus o.B.. Die Schleimhäute des Schlundes sind gerötet. Die Trachea enthält etwas blutigen Schleim. Thymus und Schilddrüse sind entsprechend groß. Lungen so gut wie luftleer. Die Bauchorgane sind sehr blutreich. Die Nieren zeigen starke Lappung. Es finden sich keine Harnsäureinfarkte. Beckenorgane o.B. Scrotum ödematös. Hoden sind descendiert. Bauchaorta o.B.. Schädeldach zeigt offene Fontanellen. Die Geburtsgeschwulst findet sich auf dem linken Scheitelbein. Die harten Hirnhäute sind intakt. Die weichen Hirnhäute weisen Blutungen in der Konvexität auf.

Bisherige anatomische Diagnose:

Weitgehende Atelektase der beiden Lungen mit Hyperämie besonders der hinteren Abschnitte. Offene Nabelgefäße. Stauung der inneren Organe. Allgemeine Zyanose. Blutungen der weichen Hirnhäute über der Konvexität beider Großhirnhemisphären. Geburtsgeschwulst.

Beschreibung des Herzens und der großen Gefäße:

Aus dem nicht vergrößerten Herz geht vorn an der Kammerbasis, und zwar mehr an der linken Seite, ein einziges arterielles Gefäß hervor, das aufgeschnitten eine Breite von 2,2 cm aufweist. Dieses Gefäß weist an seiner Basis eine geringgradige, aneurysmaartige Erweiterung auf. Es zieht von der Kammerbasis aus gerade nach aufwärts. Nach einem Verlauf von 2,5 cm gibt es am linken Umfange die Arteria carotis sin. ab. An der Abgangsstelle der steil nach oben ziehenden Arteria carotis sin. weist der Gefäßstamm einen Durchmesser von 0,8 cm auf. Nach dem Abgang der linken Carotis biegt der Gefäßstamm nach rechts ab, zieht über den rechten Hauptbronchus und kreuzt nach links sich wendend die Speiseröhre. Direkt hinter der Bifurkation wird der Ösophagus gekreuzt und der Gefäßstamm wendet sich zur linken Seite der Wirbelsäule. In Höhe der Bifurkation entspringen aus der Vorderseite des arteriellen Gefäßes zwei, fast gleichstarke, ungefähr 3 mm im Durchschnitt haltende Gefäße. Der linke, etwas stärkere Ast senkt sich nach einem freien Verlauf von 2 cm hinter dem linken Hauptbronchus in die Lunge ein. Die rechte Arteria bronchialis erreicht nach einem Verlauf von einem 1 cm die Lunge und tritt dicht unterhalb des rechten Hauptbronchus in die Lunge ein. Der Bogen der großen Arterie hat eine Länge von 4,5 cm. Eine deutliche Verengerung des arteriellen Gefäßes im Bogenteil fällt nicht auf.

Über den Abgang der Gefäße aus diesem aorta-ähnlichen Gefäß läßt sich Folgendes feststellen:

Die beiden Carotiden entspringen als gut ausgebildete Gefäße aus dem Gefäßstamm und teilen sich an gehöriger Stelle in den äußeren und den inneren Ast. Eine Arteria anonyma läßt sich nicht auffinden. Medial von der linken Carotis entspringt ein kleineres Gefäß, das aber sicherlich nicht die linke Arteria subclavia darstellt. Die Ursprungsstelle der Arteria subclavia sinistra ist an dem Präparat nicht erhalten und läßt sich nicht mit Sicherheit angeben. Etwa ein Zentimeter rechts von der Ursprungsstelle der Arteria carotis dextra entspringt ein kleines Gefäß aus der „Aorta" und teilt sich sogleich in zwei feine Äste. Vielleicht ist dies der Truncus thyreocervicalis. Dicht neben diesem Gefäß, jedoch mehr noch an der Innenseite der „Aorta" entspringt aus dieser ein starkes Gefäß, das sich sogleich nach außen wendet und sicherlich die Arteria subclavia dextra darstellt. Als nächste Äste gehen die schon oben erwähnten Arteriae bronchiales von dieser Aorta ab.

Die Herzmuskulatur ist fest und braunrot. Die Herzform wird von den beiden Ventrikeln gebildet. Die Herzspitze gehört dem linken Ventrikel an. Bei der Beschreibung der Herzhöhlen folgen wir am besten dem Wege des Blutstromes. In den regelrecht entwickelten, jedoch zu großen rechten Vorhof münden die beiden Hohlvenen an normaler Stelle ein. Das Foramen ovale ist geschlossen. Der rechte Vorhof und vor allem auch der rechte Ventrikel zeigen gegenüber links ein wesentlich größeres Fassungsvermögen. Das Endocard ist im ganzen rechten Herzen zart und durchsichtig und weist nirgends Verdickungen oder Auflagerungen auf. Es läßt überall die Muskulatur deutlich durchscheinen. Die Trikuspidalklappen sind zart, glatt und sicherlich gut schlußfähig. Die Sehnen und die Papillarmuskeln sind gehörig ausgebildet und ohne Veränderungen. Der rechte Ventrikel ist erweitert und hypertrophisch. Die Wandstärke der rechten Kammer beträgt 3 bis 5 mm und ist damit ebenso stark wie die Muskulatur des linken Ventrikels. Wir finden deutliche Trabekelzeichnung.

Dicht unterhalb des großen arteriellen Gefäßes fand sich ein 0,8 cm breiter und 0,4 cm hoher Septumdefekt der Ventrikelscheidewand, der vorne nicht ganz bis an die Vorderwand der Ventrikel heranreicht. Der Septumdefekt hat die Form eines leicht schräg gestellten Ovals. Der untere Rand der Öffnung ist leicht ausgebuchtet, in die Scheidewandmuskulatur eingelassen und von glattem Endothel überzogen. Nach oben zu ist der Kammerseptumdefekt von der rechten hinteren Semilunarklappe umgeben. Aus dem medialen, oberen Teil der rechten Kammer erhebt sich also der einzige arterielle Gefäßstamm des Herzens, den wir Trunkus

nennen können. Im Trunkus finden sich drei halbmondförmige Klappen und zwar zwei hintere und eine vordere, von denen der Sinus Valsalvae der rechten hinteren die rechte, der der vorderen die linke Coronararterie abgibt. Die Klappen erscheinen an den Rändern nicht verdickt und sind vollkommen schlußfähig. In den linken Vorhof münden die vier Lungenvenen ein. Ein Duktus arteriosus Botalli ist nicht vorhanden. Der linke Ventrikel weist die gleich stark ausgebildete Muskulatur wie der rechte auf (Wandstärke 3 bis 5 mm). Das Trikuspidal- sowie das Mitralostium samt den Klappen sind ohne jeden pathologischen Befund. Das Endocard des linken Ventrikels ist nicht verändert. Das Ostium der linken Kammer ist überhaupt nicht angelegt.

Der Septumdefekt läßt das Blut aus dem linken Ventrikel in die rechte Kammer strömen. Wir können sagen, daß infolge des Defektes der Kammerscheidewand der Trunkus direkt über beiden Kammern steht. Der Anstoß zur Verschiebung des arteriellen Trunkusendes über die linke Kammer ist weggefallen. Die Trennung des Trunkus in Aorta und Pulmonalis ist ausgeblieben.

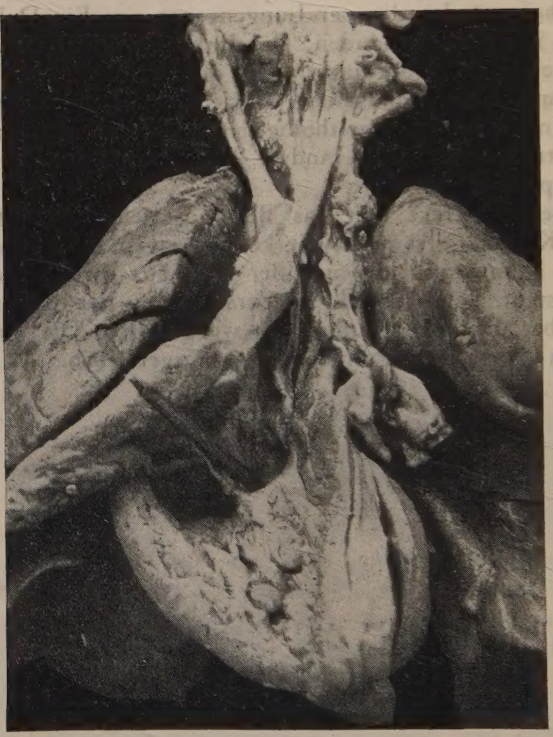

Die Aufnahme zeigt den eröffneten rechten Ventrikel mit dem Septumdefekt (Sonde). Der Trunkus arteriosus entspringt aus den rechten Ventrikel. Er ist teilweise aufgeschnitten.

Preisz hat hervorgehoben, daß das vollständige Fehlen des oberen Abschnittes der Kammerscheidewand, sowie das Fehlen des Septum membranaceum ein Beweis dafür sei, daß diese Teile nicht vom Ventrikelseptum gebildet werden, sondern daß sie von dem in den Ventrikel herabsteigenden Septum trunci s. bulbi gebildet werden. Nach der Auffassung von Rokitansky nämlich sollte der obere vordere Teil der Kammerscheidewand aus zwei Hälften zusammengesetzt sein, die vom Kammerseptum gebildet werden.

In neuerer Zeit hat W. Hülse einen ähnlichen Fall wie angegebenen beschrieben. Hülse vertrat dabei eine Auffassung, die hier kurz wiedergegeben ist. Da die Pulmonalarterien und ihre Äste völlig fehlten und die Blutversorgung der Lungen durch die jenseits des Bogens ausgehenden Bronchialarterien vermittelt wurde, so nimmt Hülse an, daß die Ursache der mangelnden Septumbildung im Trunkus zweifellos in der frühzeitigen Obliteration der 6. Aorten- oder Pulmonalbögen zu erblicken sei. Mit ihrer Obliteration hört natürlich, wie er sagt, die Scheidewand zwischen 4. und 6. Bogensystem auf zu existieren. Das Septum aortico-pulmonale kann sich nicht entwickeln, weil eben seine primäre Anlage, d. h. der Sporn zwischen den beiden Hälften des Aortenbogensystems mit der Obliteration zugrunde gegangen ist.

Fassen wir den Befund am Herzen noch einmal zusammen, dann kommen wir zu Folgendem:

1. Abgang des Trunkus arteriosus aus dem rechten Ventrikel mit Verlauf des Bogens um den rechten Hauptbronchus. Fehlende Anlage der Arteria pulmonalis.
2. Fehlen des Ostiums der linken Kammer.
3. Defekt der Kammerscheidewand im oberen Drittel mit weiter Verbindung zwischen den Herzkammern.
4. Vikariierende Ausbildung der beiderseitigen Bronchialarterien.
5. Erweiterung und Hypertrophie der rechten Herzkammer bei kleiner Anlage der linken Kammer.
6. Normaler Verschluß des Foramen ovale.

Das Wichtigste an dieser Mißbildung ist, daß der rechtsständige Trunkus sich nicht geteilt hat und daß ein Kammerseptumdefekt besteht. Die Anschauung von der Beteiligung des Trunkus- oder Bulbusseptums an der Bildung des vordersten oberen Abschnittes der Kammerscheidewand findet ihre Bestätigung in der Form des Fehlens dieses Septums. Einen solchen Fall haben wir beschrieben.

Wir sprechen hier von der totalen Trunkuspersistenz. Die Anlage des Septums im ganzen Trunkus, sowie auch im Bulbus ist ausgeblieben, es ist nicht zur Bildung des Anfangsteiles der Aorta und des Pulmonalarterienstammes gekommen. Vielmehr geht

aus dem Kammerabschnitt des Herzens, genau wie in früher embryonaler Zeit ein einziges arterielles Gefäß hervor. Dieses Gefäß ist, wie wir gesehen haben, von entsprechender Weite. Am Anfangsteil weist der Trunkus in dem beschriebenen Falle eine kleine aneurysmaartige Ausbuchtung auf, die wohl durch die äußerst große Überlastung gerade des Anfangsteiles bedingt ist. Ein einziges arterielles, genügend weites Gefäß geht aus dem rechten Ventrikel hervor, weil das Trunkusseptum nicht angelegt wurde. Das Ergebnis dieser Fehlbildung ist der persistierende Trunkus arteriosus. Wir werden diese Mißbildung in die zweite Phase der Herzentwicklung einreihen müssen. Die Bildung eines der drei Herzsepten ist ausgeblieben. Die Folge des Fehlens des Trunkusseptums ist sowohl der Trunkus persistens als auch der Septumdefekt.

Vierordt hat wegen des verschiedenen Verhaltens des Trunkus arteriosus eine Einteilung geschaffen. Er unterscheidet einen Trunkus vom Typ der Aorta und einen vom Charakter der Pulmonalis. Wir können in unserem Falle, schon allein aus dem Verhalten der Coronargefäße den Trunkus als vom Typ der Aorta bezeichnen. Diese Einteilung nach Vierordt ist rein theoretisch und hat nur geringe Bedeutung. In unserem Falle liegt eine totale Trunkuspersistenz vor, weil auch im oberen Abschnitt des Trunkus keine Teilung desselben mehr erfolgt.

Formalgenetisch ist die beschriebene Form des Trunkus persistens, unter der Voraussetzung der Entwicklungshemmung des aortico-pulmonalen Septums, wohl zu verstehen. Warum aber eine solche einsetzt, ist wie bei der Mehrzahl der Hemmungsmißbildungen nicht zu sagen. Die teratogenetische Terminationsperiode der Trunkuspersistenz fällt etwa in die vierte Embryonalwoche. Daß mit totaler Trunkuspersistenz andere Fehlbildungen häufig vergesellschaftet sind, sei nochmals erwähnt und bestätigt sich auch in dem vorliegenden Falle.

Die beiden Arteriae bronchiales sind stärker als sonst ausgebildet und wir sehen darin eine Zweckmäßigkeit; denn sonst wären die Lungen im postembryonalen Leben nicht im Stande auch nur einen Teil des Blutes mit Sauerstoff zu versorgen. Das Foramen ovale ist geschlossen. Wäre es offen geblieben, so könnte es die Durchmischung von venösem und arteriellem Blut sicherlich nicht fördern, nachdem diese ja sowieso gewährleistet wird. Allerdings wäre bei offenem Foramen ovale das rechte Herz noch mehr der Überlastung ausgesetzt.

Dies führt uns zur Betrachtung der Kreislaufverhältnisse im postembryonalen Leben. Das Körpervenenblut gelangt in normaler Weise aus dem rechten Vorhof durch die Trikuspidalklappe in die rechte Kammer. Von hier gelangt es aber nicht in die Lunge, son-

dern über den Trunkus arteriosus sofort größtenteils in den großen Kreislauf. Die beiden Arteriae bronchiales nehmen nur einen relativ geringen Teil des Blutes auf und nur diese Blutmenge kann mit Sauerstoff versorgt werden, nachdem sie die Kohlensäure abgegeben hat. Das den Lungen durch die Arteriae bronchiales zugeführte Blut wird arterialisiert und gelangt durch die Lungenvenen zum linken Vorhof und weiter zum linken Ventrikel. Durch den Septumdefekt erfolgt der Austritt aus der linken Kammer und zugleich die Durchmischung mit dem venösen Blut des rechten Herzens. Es gelangt nur gemischtes Blut in den Körper. Rein arterielles Blut finden wir nur in den Venae pulmonales und im linken Vorhof. Die Blutmenge, die den linken Vorhof und die linke Kammer durchströmt, ist gering. Dagegen hat der rechte Ventrikel eine ungleich größere Menge Blut aufzunehmen und fortzuschaffen. Die Arbeitsüberlastung des rechten Herzens hat seine Erweiterung und seine Hypertrophie bedingt. Das Herz muß eine erhebliche Mehrarbeit leisten, weil es das ungenügend arterialisierte Blut häufiger und schneller durch den Körper pumpen muß. Ein großer Teil der Herzarbeit ist ohne Gewinn für den Körper, weil ja das wiederholt durch den Körper gepumpte Venenblut den Geweben nichts nützt. Zwei Momente sind es, die bei diesen Kreislaufverhältnissen entscheidend sind. Erstens die ungenügende Abführung der Kohlensäure und zweitens die mangelhafte Versorgung mit Sauerstoff. Für das embryonale Leben sind die Kreislaufstörungen von wesentlich geringerer Bedeutung, weil ja die Placenta die Arbeit der Lunge übernimmt.

Zum Schlusse der Betrachtung dieses Falles sei noch kurz auf die Bedeutung dieser Mißbildung für das Kind hingewiesen. Die Versorgung mit Sauerstoff und die Abgabe der Kohlensäure werden nicht genügend gewährleistet. Die Atelektase der Lunge, die allgemeine Zyanose und die Blutstauung in den inneren Organen sind die Folgen dieser Gefäßanomalie. Wie auch aus der Literatur ersichtlich ist, sterben 50% der Kinder mit solchen und ähnlichen Mißbildungen kurze Zeit nach der Geburt. Nur in ganz seltenen Fällen soll das zweite Lebensjahrzehnt erreicht worden sein. Hülse berichtet von einem 18jährigen Mädchen. In unserem Falle ist der Tod durch die Folgen dieser Herz- und Gefäßanomalie bedingt gewesen.

Fall 2 Sch. Otto.

Die am 23. 3. 36 im Pathologischen Institut des Krankenhauses München-Schwabing vorgenommene Sektion des vier ein halb Monate alten Knaben ergab Folgendes:

Zunächst folgt ein kurzer Auszug aus der Krankengeschichte:

Familienanamnese zeigt nichts Besonderes. Die Geburt selbst verlief ohne jede Störung. Etwa eine halbe Stunde nach der Geburt fiel auf, daß das Kind beim Atmen ein Rasselgeräusch von sich gab. Nach dem Trinken traten häufig Erstickungsanfälle, Blauwerden und ein deutliches Ziehen auf. Außerdem bestand eine starke inspiratorische Einziehung am Jugulum und im Epigastrium. Die perkutorische und auskultatorische Lungenuntersuchung war ohne Befund. Die Herztöne waren rein, beschleunigt und regelmäßig. Kehlkopfuntersuchungen ergaben nichts Krankhaftes. Die schweren Erstickungsanfälle wiederholten sich täglich durch Wochen hindurch. Späterhin kam noch eine Bronchopneumonie hinzu. Unter dem Nachlassen der Herzkraft und unter zunehmender Atemnot trat der Tod ein.

Klinische Diagnose: Kongenitaler Stridor, Pneumonie.

Kurzer Sektionsbericht:

Leiche eines etwa vier Monate alten männlichen Kindes in mäßigen E.Z. Bei der Eröffnung der Bauchhöhle liegen die geblähten Darmschlingen vor. Colon asc. und desc. sind frei beweglich. Appendix o.B.. Die Serosa ist glatt und spiegelnd. Die Leber überragt den Rippenbogen nicht. Bei der Eröffnung der Brusthöhle liegt der Herzbeutel in Dreimarkstückgröße vor. Beide Lungenunterlappen sind mit ihren unteren Abschnitten mit der Brustwand verwachsen. Die Pleura pulmonalis zeigt an den hinteren Abschnitten beider Lungen besonders rechts fibrinös-eitrige Auflagerungen. Beide Unterlappen sind, besonders an den hinteren Abschnitten von vermehrter Konsistenz, ebenso die hinteren Partien beider Lungenoberlappen. Auf dem Schnitt zeigen sich graurötliche, konfluierende Herde. Die Schleimhaut der Bronchien ist gerötet. Ösophagus, Trachea und Larinx sind von zarter, glatter Schleimhaut ausgekleidet.

Die anatomische Diagnose der Lungenveränderungen lautet:

Eitrige Bronchopneumonie. Massive eitrige Pneumonie des rechten Unterlappens, sowie der hinteren Abschnitte des rechten Ober- und Mittellappens. Eitrige, pneumonische Infiltration des linken Unterlappens. Rechts ausgesprochenere Befunde als links.

Beschreibung des Herzens:

Das Herz ist merklich größer als die Leichenfaust. Es besitzt zwei deutliche Spitzen. Die eine Spitze wird vom linken, die andere vom rechten Ventrikel gebildet. Der rechte Ventrikel ist hypertrophisch. Seine Muskulatur ist etwa doppelt so stark ausgebildet wie die Muskulatur des linken Ventrikels. Die Klappen sind von zarter Beschaffenheit, zeigen keinerlei Auflagerungen. Der Abgang der großen Gefäße ist ohne Befund. Die Aorta ascendens hat uneröffnet einen Durchmesser von 1 cm. 2,5 cm über dem Abgang der Aorta teilt sich diese vor der Mitte der Luftröhre in zwei Äste.

Dem Abgang der Arteria anonyma entsprechend zieht ein Gefäß über den rechten Hauptbronchus nach hinten und mündet in Höhe der Bifurkation hinter dem Ösophagus in die Aorta descendens ein. Das Gefäß, das über den rechten Hauptbronchus zieht, hat uneröffnet einen Durchmesser von 0,6 cm, während der linke Arcus aortae nur einen von 0,5 cm aufweist. Die rechte Arteria subclavia entspringt aus dem rechten Aortenbogen und ist auch stärker ausgebildet als das entsprechende Gefäß links. Die beiden Carotiden zeigen keinen Unterschied in der Stärke. Sie entspringen dicht neben der Trachea aus dem linken und rechten Aortenbogen. Ösophagus und Trachea sind also von einem Gefäßring dem „Aortenring" umschlossen. Dicht oberhalb der beiden Aorten beträgt der Durchmesser der Trachea 0,5 cm, an der Stenose 0,2 cm, dicht unterhalb der Stenose 0,4 cm. Auch der Ösophagus wird von dem Gefäßring eingeengt. Das Gefäß, das über den rechten Hauptbronchus zieht, gibt etwa in der Mitte, genau so wie links, die Arteria subclavia ab. Es entstehen auf diese Weise ganz symmetrische Verhältnisse, nur sind die entsprechenden Gefäße links weniger kräftig ausgebildet. Nach dem Abgang der Arteria subclavia dextra hat der linke Aortenbogen einen Durchmesser von 0,5 cm, während der linke Bogen an entsprechender Stelle nur 0,4 cm Durchmesser aufweist. Die Länge des rechten Gefäßbogens ist 4 cm und somit gleichlang wie der Arcus aortae links. Hinter dem Ösophagus, in Höhe der Bifurkation, vereinigen sich die Gefäße zur einzigen Aorta descendens. Diese zieht an der linken Seite der Wirbelsäule nach abwärts. Der Duktus Botalli ist geschlossen, er stellt einen dicken Strang dar und mündet in den linken Aortenbogen unterhalb des Abganges der Arteria subclavia sinistra. Das Foramen ovale ist schlitzförmig offen geblieben und für einen Bleistift glatt durchgängig.

Die anatomische Diagnose des Herzbefundes lautet: Persistenz der rechten Kiemenarterie unter Ausbildung von zwei symmetrischen Aortenbögen. Offenes Foramen ovale. Deutliche Hypertrophie des rechten Ventrikels.

Die Aufnahme zeigt die Vereinigung des linken und rechten Aortenbogens hinter dem Ösophagus. Die Aorta descendens ist als kurzer Stumpf noch sichtbar. Seitlich sehen wir die Arteriae subclaviae.

Diese Anomalie des Aortenbogens erklärt sich aus der entwicklungsgeschichtlichen Anlage des Aortensystems. Bei Embryonen bilden sich, in der dritten Woche beginnend, vom Trunkus ateriosus aus im Ganzen 6 Paare Kiemenarterien. Diese bestehen jedoch niemals gleichzeitig neben einander. Das 5. Paar der Kiemenarterien bildet sich sehr bald zurück, sodaß später das 6. Paar als das 5. erscheint.

Die Aorta ascendens ist in unserem Falle normal, der Arcus allein ist doppelt angelegt. Wir können einen vorderen linken und einen hinteren rechten Aortenbogen unterscheiden. Der vordere linke Bogen ist aus der 4. linken Kiemenbogenarterie entstanden, der hintere aus der 4. rechten. Es sind Fälle beschrieben worden, bei denen die Verdoppelung des Aortenbogens nur für ganz kurze Strecken bestand, sodaß nur die Trachea von den beiden Teilen des Bogens umschlossen wurde. Meist ist der rechte Bogen dann der stärkere, wie wir es auch in dem beschriebenen Falle gesehen haben. Die 4. rechte Kiemenarterie und das laterale Verbindungsstück zwischen 4. und 5. Kiemenarterie und absteigender Aortenwurzel sind erhalten geblieben. Zum besseren Verständnis dieser Gefäßanomalie soll hier noch eine schematische Zeichnung angefügt werden. Bei dem zwischen den beiden Pfeilen befindlichem Gefäßteil, ist es in dem beschriebenen Falle nicht, wie es normalerweise geschieht, zur Rückbildung gekommen.

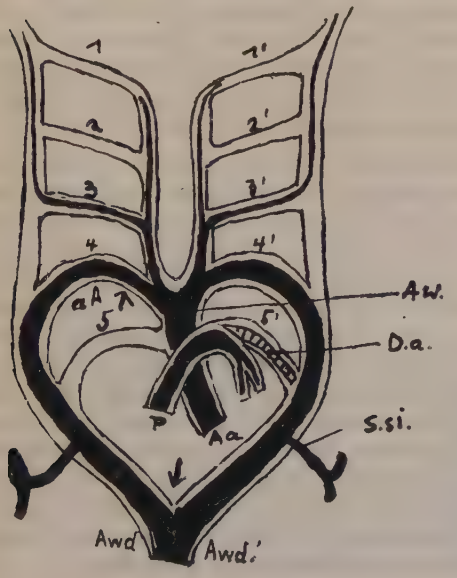

Schema der Entwicklung eines doppelten Aortenbogens. Aa= Aorta ascendens. P= Arteria Pulmonalis. Awd.=rechte bzw. linke absteigende Aortenwurzel. 1—5 =erste bis fünfte rechte bzw. linke Kiemenarterie. Da = Duktus Botalli. Ssi= Arteria subclavia sin. .

In dem beschriebenen Falle haben wir auch ein offenes, schlitzförmiges Foramen ovale beobachtet. Das Vorkommen eines offenen Foramen ovale ist an sich keine Seltenheit, wenngleich die häufige Kombination mit anderen Miß- und Fehlbildungen wohlbekannt ist. In unserem Falle müssen wir annehmen, daß das Foramen ovale auch sozusagen funktionell offen geblieben ist. Es gibt verschiedene Ursachen, daß es zu keinem Verschluß gekommen ist. Besonders, wenn das Foramen ovale sehr groß ist und offen geblieben ist, haben wir gewöhnlich eine Störung in einer Entwicklungsphase vor uns. Entweder ist es in den frühesten Perioden der Herzentwicklung in der Phase, in der die verschiedenen Herzsepten angelegt wurden, zu einer Störung gekommen, indem eine zu starke Atrophie des Septum primum eingesetzt hat oder daß die Wachstumsenergie des Septum secundum zu gering gewesen ist. Wir wissen es nicht, was in dem einzelnen Falle vorliegt. Doch wäre es denkbar, daß in der frühen Entwicklungsperiode, als die Störung am 4. rechten Kiemenbogengefäß eingetreten ist, auch die Störung eingesetzt hat, die zu dem offenen Foramen ovale geführt hat.

Bei unserem Falle fällt noch auf, daß zwei Herzspitzen ausgebildet sind. Der rechte Ventrikel bildet auch eine Spitze. Diese Erscheinung ist mit Bestimmtheit erst sekundär entstanden. Die Stenose der Trachea, die häufigen Erstickungsanfälle haben das kindliche rechte Herz in ganz besonderem Umfange beansprucht. Durch das offene Foramen ovale ist das Blut auch vom linken zum rechten Vorhof hinübergeströmt. Diese Momente haben dann auch zur Hypertrophie des rechten Herzen geführt. Wenn das Kind Nahrung zu sich nahm, wurde die bestehende Trachealstenose noch verstärkt und so entstanden die schwersten Erstickungsanfälle.

Abschließend. können wir sagen, daß in unserem Falle die Ausbildung des zweiten Aortenbogens an sich keine das Leben bedrohende Fehlentwicklung darstellt. Es ist von Neddersen ein Fall von einer 54jährigen Frau beschrieben worden, bei der trotz Einengung der Luftröhre keine Symptome von dieser Seite festgestellt wurden. In unserem Falle allerdings hat der Gefäß- oder Aortenring eine Verengerung der Trachea und des Ösophagus hervorgerufen, die zu den genannten Erscheinungen führten. Diese Verengerung war schuld an der Zyanose, an dem Stridor und hat schließlich auch zu der Bronchopneumonie geführt. Man könnte sich die Bronchopneumonie auch als eine Aspirationspneumonie vorstellen, die durch Aspiration in einem Erstickungsanfalle entstanden ist. Die Gefahr der Aspiration, des Erlahmens des rechten Ventrikels war jedenfalls immer vorhanden. In dem beschriebenen Falle ist das Kind an den Folgen der Gefäßanomalie gestorben.

Fall 3 B. Manfred.

Die am 4. 6. 36 im Pathologischen Institut des Krankenhauses München-Schwabing vorgenommene Sektion des fünf Tage alten Knaben ergab Folgendes:

Zunächst folgt ein kurzer Auszug aus der Krankengeschichte: Über Familienanamnese und Geburtsverlauf war nichts zu erfahren. Es handelte sich um ein Frühgeborenes (Geburtsgewicht 2240 g). Ein Fettpolster war fast nicht vorhanden. Die Atmung war ruhig und regelmäßig. An der Lunge war auskultatorisch und perkutorisch kein Befund zu erheben. Die Herzuntersuchung zeigte nichts Besonderes. Es bestand jedoch immer eine deutliche Zyanose, später setzten auch Krämpfe ein. Die Zyanose steigerte sich immer mehr. Schließlich trat erschwertes Atmen auf. Unter zunehmender Asphyxie kam das Kind dann ad exitum.

Klinische Diagnose: Blausucht, Krämpfe, Lebensschwäche.

Kurzer Auszug aus dem Sektionsbericht:

Leiche eines fünf Tage alten männlichen Neugeborenen mit starker zyanotischer Hautverfärbung. Es besteht ein ganz geringes Fettpolster. Die Leber überragt den Rippenbogen um einen Querfinger. Zwerchfellstand beiderseits 3. Intercostalraum. Herzbeutel glatt. Er enthält etwas klare Flüßigkeit. Die Lungen zeigen in den vorderen Abschnitten Luftgehalt. Beide Unterlappen, der rechte Mittellappen und besonders die hinteren paravertebralen Bezirke sind luftleer. Auf dem Schnitt sind diese Lungenpartien blaurot. Die Darmschlingen sind leicht gebläht. Aus beiden Nasenlöchern läßt sich etwas schleimig-eitriges Sekret herausdrücken. Außer am Herzen sonst kein auffallender Sektionsbefund mehr.

Beschreibung des Herzens:

Das Herz ist relativ groß. Die Muskulatur ist kräftig ausgebildet. Der Herzmuskel zeigt am Schnitt eine blaßrote Farbe. Die Herzform wird hauptsächlich von der rechten Herzkammer bestimmt, da die linke Kammer wesentlich an Volumen zurücksteht. Die Herzspitze wird vom linken Ventrikel gebildet. Der Sulkus longitudinalis anterior läuft schräg von rechts oben nach links vorne.

Bei der Beschreibung der Herzhöhlen und der Gefäße folgen wir am besten dem Wege des Blutstromes.

In den regelrecht entwickelten, jedoch zu großen Vorhof münden die beiden Hohlvenen an normaler Stelle ein. Das Foramen ovale ist offen geblieben. Es stellt ein kreisrundes Loch dar, dessen Durchmesser 15 mm ist. Sein unterer Rand reicht bis an das Septum ventrikulorum. Das Endocard ist zart und durchsichtig und zeigt keinerlei Auflagerungen. Die Trikuspidalklappen weisen keine krankhaften Veränderungen auf. Sie sind zart und durchscheinend. Die Sehnen und die Papillarmuskeln sind kräftig und wohlgebildet.

Der rechte Ventrikel ist hypertrophisch und dilatiert. Seine Muskulatur ist fest. Die Wandstärke beträgt 2 bis 4 mm. Die Länge der Kammer vom Ansatz der Segelklappen bis zur Herzspitze beträgt 20 mm. Deutliche Trabekelzeichnung ist vorhanden. Das zarte Endocard läßt die blasse Farbe der Muskulatur durchscheinen. Die Ausflußbahn der Pulmonalis ist glatt und spiegelnd. Die Taschenklappen sind regelrecht angelegt und zeugen von guter Funktion. Die Arteria pulmonalis setzt sich gleichsam in den Duktus Botalli fort. Dieser ist etwa 3 mm lang und ist für eine Sonde von 4 mm Stärke noch durchgängig. Der rechte Ventrikel besitzt ungefähr den dreifachen Rauminhalt wie der linke. Ein auffallender Unterschied in der Stärke der Ventrikelmuskulatur besteht nicht.

In den linken Vorhof münden vier Lungenvenen ein. Der linke Vorhof weicht in seiner Form vom normalen Aussehen ab. Er stellt einen langen, schmalen Zylinder dar mit engem Lumen und glatter, nicht verdickter Innenhaut. Die Mitralklappen zeigen keine Besonderheit. Sie sind glatt und spiegelnd. Die Papillarmuskeln sind kräftig. Das Lumen des linken Ventrikels ist viel kleiner als das der rechten Kammer. Am Aorteneingang finden wir die Taschenklappen in richtiger Zahl und Ausbildung. Auch hier fehlt jede Spur einer Auflagerung. Die aufgeschnittene Aorta weist dicht oberhalb der Taschenklappen eine Breite von 12 mm auf. Sie verläuft dann 2 cm senkrecht nach aufwärts. Es scheint als finde sie ihre Fortsetzung in der Arteria anonyma. Dicht nach dem Abgang der Arteria anonyma verengert sich die Aorta sehr stark. Auch von außen her läßt sich die Kaliberabnahme des Gefäßes konstatieren. Vor der Verengerung beträgt die Breite der aufgeschnittenen Aorta 12 mm, am Beginn der Stenose nach etwa 5 mm. Die Stenose ist 7 mm lang und sie nimmt noch an Stärke zu, sodaß die Form der Stenose leicht trichterförmig ist. Am Ende der Stenose ist die Aorta noch für eine ganz feine Sonde durchgängig und hier findet sich auch eine dünne Membran, die das Volumen der Hauptschlagader noch weiter zirkulär einengt. Dicht neben dem Abgang der Arteria anonyma entspringt die Arteria carotis sin. Gleich nach dem Ende der Stenose mündet der Duktus Botalli in die Aorta, die aufgeschnitten wiederum 14 mm breit ist. Gegenüber der Einmündungsstelle des Duktus Botalli findet sich der Abgang der Arteria subclavia sin. Nirgends lassen sich am Endocard der Aorta, auch nicht an der Einmündungsstelle des Duktus Auflagerungen feststellen.

Die unten stehende schematische Zeichnung soll den Abgang der Gefäße nochmals erläutern.

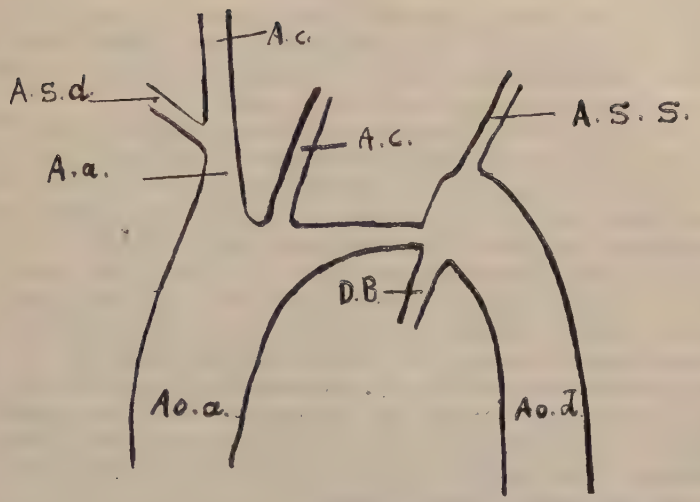

Ao. a.= Aorta asc. . Ao. d.= Aorta desc. . D. B. = Duktus Botalli. A. a.= Arteria anonyma. A. c.= arteria carotis. A. s. d.= Arteria subclavia dextra. A. s. s.= Arteria subclavia sin. .

Eine weitere Abweichung bemerken wir an dem Duktus Arrantii, der in unserem Falle offen geblieben ist.

Wenn wir uns die Frage vorlegen, mit welcher Art von Isthmusstenose wir es hier zu tun haben, dann können wir uns an die Einteilung von Bonnet halten. Bonnet unterscheidet einen Neugeborenen- und einen Erwachsenentypus.

Unter Neugeborenentypus versteht er Fälle, in denen die Verengerung den Abschnitt zwischen Abgang der Arteria subclavia sin. und der Einmündungsstelle des Duktus Botalli betrifft. Ein völliger Verschluß kommt bei diesem Typ nicht vor. Es finden sich alle Übergänge vom persistierenden fötalen Zustand bis zur Stenose. Der Duktus arteriosus kann fortbestehen oder geschlossen sein. Dieser Typ kommt vor allem bei Neugeborenen vor.

Der Erwachsenentypus ist durch umschriebene Einengung in der Gegend der Duktusinsertion meist dicht unterhalb derselben charakterisiert. Der Duktus arteriosus ist dann obliteriert. Diesen Typus fand Bonnet bei Erwachsenen, einige Male auch bei Säuglingen.

Unseren Fall können wir wohl zu dem Neugeborenentypus Bonnets zählen, wenn auch die Stenose nicht genau an dem Lieblingsplatz zwischen Abgang der Arteria subclavia und der Einmündungsstelle des Duktus Botalli anzutreffen ist. Da die Stenose in unserem Falle ziemlich hochgradig ausgebildet ist, so ist der

Duktus Botalli vikariierend durchgängig geblieben und gewährleistet so die Blutversorgung. Das Offenbleiben des Duktus arteriosus ist auch ein Zeichen dafür, daß die Stenose sich schon ziemlich bald in der Entwicklung eingestellt haben muß.

Die Frage der Entstehung der Isthmusstenose ist von Rokitansky auf entwicklungsgeschichtliche Grundlagen zurückgeführt worden. In einer sehr frühen Entwicklungsperiode ist die Aorta in erster Linie für den Kopf und für die oberen Extremitäten als Gefäßstamm bestimmt. Die Lungenarterie hat durch den Duktus arteriosus eine Verbindung mit der Aorta desc. Von der, in die Arteria subclavia sinistra auslaufenden Aorta geht ein Fortsatz als ein sehr enges Gefäßstück ab, das sich in den Bogen der Lungenarterie einsenkt. Auch in den späteren Fötalperioden bis zur Geburt hin, nachdem sich ein Aortenbogen allmählich entwickelt hat, bleibt jenes Stück eng, welches als sogenannter Isthmus zwischen der Arteria subclavia sin. und der Einmündungsstelle des Duktus Botalli liegt. Somit erklärt Rokitansky die Isthmusstenose als Bestehenbleiben eines fötalen Zustandes.

In ähnlicher Weise kann man mit Lariga die formale Genese der Isthmusstenose auf eine zu weit gehende Obliteration der 5. Kiemenarterie oder auf eine Zurückbildung des lateralen Verbindungsstückes zwischen 4. und 5. Aortenbogen zurückführen.

Eine weitere Auffassung geht auf Skoda zurück und besagt, daß der obliterierende und schrumpfende Duktus einen Einfluß auf die Aortenwand ausüben soll, indem entweder ein Zug auf die Aortenwand wirkt oder die Bindegewebswucherung von dem Duktus auf die Aortenwand übergreifen soll.

Vielleicht hat Bonnet recht, wenn er für seinen Neugeborenentypus die Auffassung vertritt, daß sie eine Hemmungsbildung darstellt. Den Erwachsenentypus führt Bonnet auf Einflüsse des involvierenden Duktus arteriosus zurück.

Im fetalen Leben macht die Isthmusstenose so gut wie keine Störungen der Zirkulation, da sie ja den normalen Verhältnissen entspricht. Das extra-uterine Leben wird bei ihr erst durch die Ausbildung eines Kollateralkreislaufes garantiert. Für diesen Ausgleich kommen verschiedene Gefäße in Frage.

Daß mit Isthmusstenose andere angeborene Herzmißbildungen vorkommen, zeigt sich auch in dem beschriebenen Fall wieder.

Für den intra-uterinen Blutkreislauf ist die Isthmusstenose von nicht allzu großer Bedeutung. Der Isthmus wird in der Entwicklungsperiode sowieso nur in unbedeutendem Maße für den Kreislauf verwendet. Das gemischt arterielle Blut der unteren Hohlvene fließt vom rechten Vorhof zum linken und dann über die Aorta in erster Linie zum Kopf und den oberen Extremitäten. Für die

untere Körperhälfte nimmt das Blut seinen Weg von der rechten Kammer über die Pulmonalis und durch den Duktus Botalli gleich zur Aorta descendens.

In unserem Falle, wo eine so weite Verbindung beider Vorhöfe besteht, muß man annehmen, daß das Blut vom linken Vorhof wieder in den rechten einströmt. Der linke Vorhof ist ja in hohem Maße hypoplastisch. Der rechte Vorhof dagegen zeigt Dilatation. Die Hauptmenge des Blutes wird nun über die Pulmonalarterie und den Duktus Botalli den Weg zur Aorta descendens gefunden haben. Die Versorgung beider Körperhälften mit ausreichender Menge Blut ist jedenfalls trotz der Isthmusstenose möglich. Nach der Geburt gestalten sich die Kreislaufverhältnisse nicht wesentlich anders. Die Hauptarbeit hat wohl das rechte Herz zu vollbringen, da es das Blut zur Lunge und zugleich in die untere Körperhälfte pumpen muß. Der Duktus Botalli stellt natürlich trotz seiner Weite ein Hindernis dar. Das linke Herz ist eigentlich nur für die Blutversorgung der oberen Körperhälfte da. Das Foramen ovale garantiert erst die Blutversorgung der unteren Körperpartie; denn ohne dieses wäre die untere Hälfte ohne Blutversorgung.

Es gibt Autoren, die auf dem Standpunkt stehen, daß eine Stenose der Aorta dem Individuum nichts ausmacht. Diese Ansicht mag wahrscheinlich etwas übertrieben sein. Immerhin wurde eine Isthmusstenose bei Individuen mittleren Lebensalters schon beobachtet. In unserem Falle hat der Umstand, daß es sich um ein frühgeborenes Kind handelte, die Lebensaussichten wesentlich verschlechtert. Die Zyanose, die vom ersten Tag an bestand, weist auf die Störung des Kreislaufes seit der Geburt hin. Das Kind ist an den Folgen seiner Kreislaufstörungen gestorben.

Daß der Duktus Arrantii offen gefunden wurde, hängt sicherlich damit zusammen, daß es sich um ein Frühgeborenes handelt.

Bei der Stenose der Aorta und bei dem überaus großen Defekt der Vorhofscheidewand handelt es sich um Fehlbildungen. Die Hypoplasie des linken Herzens ist als eine Folge der genannten Störungen anzusehen. Die Entstehungszeit der Isthmusstenose bei dem Neugeborenentypus fällt in die zweite Hälfte des Fetallebens. Wesentlich früher dürfte die Fehlbildung entstanden sein, die zu dem großen Vorhofsdefekt geführt hat.

Zum Schlusse können wir feststellen, daß die Störungen des Kreislaufes und der Umstand, daß es sich um ein frühgeborenes Kind handelte, die Lebensaussichten des Kindes von vorne herein sehr ungünstig beeinflußten.

Wenn wir abschließend die drei beschriebenen Fälle noch einmal betrachten, dann haben wir bei dem ersten Fall eine Truncuspersistenz und einen Kammerseptumdefekt festgestellt. Die Nichtanlage des Septum aortico-pulmonale hat zu diesen schweren Störungen am Herzen und an den großen Gefäßen geführt. Interessant ist in diesem Falle die deutlich verstärkte Ausbildung der beiden Bronchialarterien. Damit ist der Versuch gemacht diese schwer wiegenden Störungen doch einigermaßen auszugleichen. Bei dem zweiten Falle haben wir die Ausbildung eines doppelten Aortenbogens gesehen. Die Rückbildung der 4. rechten Kiemenbogenarterie ist aus einem uns unbekannten Grunde nicht erfolgt. Obwohl diese Fehlbildung an und für sich den Kreislauf nicht wesentlich beeinflussen mußte, so haben doch die durch den Aortenring bedingte Stenose der Trachea und des Ösophagus und schließlich die Überlastung des Herzens den Tod des Kindes zur Folge gehabt. Beim dritten Fall hat eine Isthmusstenose vorgelegen. Der offengebliebene Duktus Botalli hat die Umleitung des Blutstromes erlaubt. Wir sehen hierin den Versuch die Stenose der Aorta zu beheben.

In allen drei Fällen liegen mehrere Mißbildungen an dem Herzen oder an den großen Gefäßen vor. Man könnte sich vorstellen, daß die Entwicklung von Grund auf mehrfach gestört ist. Jedoch sehen wir an manchen Fehlbildungen eine gewisse Zweckmäßigkeit, wenn durch sie versucht wird eine andere Mißbildung in der Wirkung für den Kreislauf entweder auszuschalten oder wenigstens abzuschwächen. Der Kreislauf muß auf alle Fälle gewährleistet werden. Diese Überlegung läßt doch darauf schließen, daß trotz des Vorhandenseins mehrerer Mißbildungen doch nur eine fehlerhafte Anlage zu bestehen braucht. Wir könnten dann von einer primären, d. h. durch die Erbanlage bedingten Störung sprechen, während die anderen Störungen als sekundäre zu werten seien.

Trotz der bestehenden Umleitungen konnte bei der Schwere der Mißbildungen in allen drei Fällen das Schicksal der Kinder nicht aufgehalten werden, da die extra-uterinen Kreislaufverhältnisse gegenüber dem fetalen Blutkreislauf noch wesentlich ungünstiger waren. Der Tod mußte also kurze Zeit nach der Geburt eintreten.

Für die gütigen Anregungen zu vorliegendem Thema und die freundliche Überlassung der Präparate bin ich meinem Referenten, Herrn Prof. Dr. Singer, Direktor des Pathologischen Institutes des Krankenhauses München-Schwabing, zu großem Dank verpflichtet.

Literatur.

Aschoff: Handbuch der spez. pathol. Anatomie und Histologie.

Berblinger: Handbuch der allg. Pathologie und der pathol. Anatomie des Kindesalters von Brüning-Schwalbe 1921. Band 2.

Bonnet: Lehrbuch der Entwicklungsgeschichte. Berlin 1929.

Haugenauer: Die Pathogenese einer seltenen Herzmißbildung. München 1931 (Dissertation).

Herxheimer: Mißbildungen des Herzens und der großen Gefäße. In Schwalbe, Mißbildungen Teil 3, 1909.

Linzbach: Über eine seltene Herzmißbildung. Bonn 1936 (Dissertation).

Mönckeberg: Handbuch der spez. pathol. Anatomie und Histologie von Henke-Lubarsch, Band 2, Berlin 1924.

Osterwald: Ein Beitrag zur kongenitalen Mißbildung des Herzens (Dissertation 1925).

Roediger: Zur Kasuistik angeborener Mißbildungen des Herzens und der Aorta. Tübingen 1928 (Dissertation).

Rokitansky: Die Defekte der Scheidewände des Herzens. Wien 1875.

Schwalbe: Allgemeine Mißbildungslehre. Jena 1906.

Sinzinger: Ein kasuistischer Beitrag zur Lehre von den Mißbildungen des Herzens. München 1928 (Dissertation).

Lebenslauf.

Ich, Heinrich Weinzierl, wurde am 14. Mai 1913 als Sohn des Bauführers Simon Weinzierl und seiner Ehefrau Anna, geb. Teufel, zu Regensburg geboren. Ich besuchte neun Jahre das Realgymnasium in Regensburg und legte dort am 16. März 1932 die Reifeprüfung ab. Das medizinische Studium absolvierte ich mit 5 Semestern in Würzburg und 6 Semestern in München. Am 16. Dezember 1937 bestand ich das Medizinische Staatsexamen. Das praktische Jahr verbrachte ich an dem Städtischen Krankenhaus zu Ingolstadt. Seit 20. Dezember 1938 bin ich am Kreiskrankenhaus Wangen (Allgäu) als Assistenzarzt tätig.